

## REPORTE DE CASO

# Experiencia clínica: Diagnóstico oportuno de disección aórtica tipo A mediante ecografía a pie de cama realizada por médicos residentes de urgencias en un centro de alta complejidad en Latinoamérica

*Clinical Experience: Timely Diagnosis of Type A Aortic Dissection Using Point-of-Care Ultrasound Performed by Emergency Medicine Residents in a High-Complexity Center in Latin America*

*Experiência Clínica: Diagnóstico Oportuno de Dissecção Aórtica Tipo A por Meio de Ultrassom à Beira do Leito Realizado por Médicos Residentes de Emergência em um Centro de Alta Complexidade na América Latina*

Fernando Víctor Manuel Santacruz Castiblanco<sup>1</sup> ; Carlos Andrés Castro Galvis<sup>2</sup> ; Mildreth Juliana Acuña Rojas<sup>3</sup> ; Jhon Jairo Valeta Medina<sup>1</sup> ; Álvaro Francisco Rosas Insuasty<sup>1</sup> ; Edgardo Quiñones<sup>2</sup> 

<sup>1</sup> Pontificia Universidad Javeriana Pance, Cali, Valle del Cauca, Colombia.

<sup>2</sup> Clínica Imbanaco, Sede Principal, Unidad de Cuidados Intensivos. Cali, Colombia.

<sup>3</sup> Universidad Nacional Autónoma de México, Ciudad de México, México.

### RESUMEN

Este caso reporta el diagnóstico oportuno de una disección aórtica tipo A de Stanford mediante ecocardiografía a pie de cama (POCUS) realizada por médicos residentes de urgencias en un centro de alta complejidad en Latinoamérica. Un hombre de 57 años se presentó en shock con dolor torácico agudo. El POCUS en la sala de reanimación identificó de forma inmediata signos directos e indirectos de la patología, permitiendo abordaje y manejo de urgencias óptimo. Este caso es único al documentar un flujo de diagnóstico exitoso liderado por residentes en un contexto regional donde este entrenamiento no es estándar, demostrando que un programa de formación estructurado en POCUS puede superar barreras de acceso a imágenes avanzadas. Concluimos que el POCUS es una herramienta determinante para acortar el tiempo-diagnóstico y mejorar el desenlace en síndromes aórticos agudos, siendo un modelo replicable para centros en entornos con recursos variables.

**Palabras clave:** Ultrasonido a pie de cama; disección aórtica; diagnóstico; atención cardiovascular; Reporte de caso

### ABSTRACT

This case report describes the timely diagnosis of a Stanford type A aortic dissection using point-of-care echocardiography (POCUS) performed by emergency medicine residents in a high-complexity center in Latin America. A 57-year-old man presented in shock with acute chest pain. POCUS performed in the resuscitation room immediately identified both direct and indirect signs of the condition, enabling prompt emergency assessment and optimal management. This case is unique in documenting a successful diagnostic workflow led by residents in a regional context where this training is not yet standard practice, demonstrating that a structured POCUS training program can overcome barriers to access to advanced imaging modalities. We conclude that POCUS is a key diagnostic tool to shorten time-to-diagnosis and improve outcomes in acute aortic syndromes, representing a replicable model for centers operating in settings with variable resources.

**Keywords:** Point-of-care ultrasound; aortic dissection; diagnosis; cardiovascular care; case report

**Recibido:** 2025-10-10 • **Aceptado:** 2026-03-03

**Autor corresponsal:** Fernando Víctor Manuel Santacruz Castiblanco

**E-mail:** manusantacruz@javerianacali.edu.co

**Cómo citar:** Santacruz Castiblanco FVM, Castro Galvis CA, Acuña Rojas MJ, Valeta Medina JJ, Rosas Insuasty AF, Quiñones E, Experiencia clínica: Diagnóstico oportuno de disección aórtica tipo A. Lajec . 2026;6(1): <https://doi.org/10.54143/lajec.v6i1.301>

**Fuente de financiación:** ninguna.

**Conflicto de intereses:** ninguno.

**DOI:** <https://doi.org/10.54143/lajec.v6i1.301>

## RESUMO

Este relato de caso describe o diagnóstico oportuno de uma dissecação aórtica tipo A de Stanford por meio de ecocardiografia à beira do leito (point-of-care ultrasound, POCUS) realizada por médicos residentes de emergência em um centro de alta complexidade na América Latina. Um homem de 57 anos apresentou-se em choque com dor torácica aguda. O POCUS realizado na sala de reanimação identificou imediatamente sinais diretos e indiretos da patologia, permitindo uma abordagem e manejo de emergência adequados. Este caso é único por documentar um fluxo diagnóstico bem-sucedido liderado por residentes em um contexto regional onde esse treinamento ainda não é padrão, demonstrando que um programa estruturado de formação em POCUS pode superar barreiras de acesso a métodos de imagem avançados. Concluímos que o POCUS é uma ferramenta fundamental para reduzir o tempo até o diagnóstico e melhorar os desfechos em síndromes aórticas agudas, representando um modelo replicável para centros que operam em contextos com recursos variáveis.

**Descritores:** Ultrassonografia à beira do leito; dissecação aórtica; diagnóstico; atenção cardiovascular; relato de caso.

## Introducción

La disección aórtica, aunque es una afección infrecuente con una incidencia estimada entre 6 y 16 casos por cada 100.000 personas por año, representa una de las emergencias cardiovasculares más graves y letales. En particular, la disección aórtica tipo A de Stanford se asocia con una mortalidad cercana al 50 % durante las primeras 48 horas en ausencia de intervención quirúrgica urgente, lo que subraya la necesidad de un diagnóstico rápido y preciso.<sup>1</sup>

Clásicamente el diagnóstico de la disección aórtica presenta grandes dificultades desde su presentación clínica inespecífica, dependiente de localización de lesión y órganos afectados. Síntomas que pueden ir desde dolor torácico, cervical, episodio sincopal hasta el estado de choque inespecífico.<sup>2</sup>

Requiriendo para sus diagnósticos técnicas de imágenes diagnósticas avanzadas como angio tomografía o resonancia magnética nuclear con un rendimiento diagnóstico entre 98 al 100 %, dependiente de disponibilidad institucional, estado hemodinámico de paciente que limita su traslado a salas de estudios radiológicos. Pudiendo prolongar los tiempos de conducta médica definitiva, repercutiendo en los desenlaces de estos pacientes.<sup>4</sup>

El POCUS como herramienta diagnóstica cuenta con amplia disponibilidad, menores costos con alto rendimiento operativo para identificar complicaciones específicas como regurgitación aórtica, derrame y taponamiento pericárdico, siendo estos signos indirectos y el flap de disección intimal como único signo directo en el diagnóstico de disección aórtica aguda. Considerándose en la valoración rápida en los escenarios de emergencia de gran utilidad.<sup>4,5</sup>

Si bien las guías de práctica clínica internacionales indican que la precisión diagnóstica para el síndrome aórtico agudo es baja, un estudio normal no excluye la patología especialmente en manos de operadores con experiencia limitada, hace también enfoque en fomentar la formación continua y estandarización de protocolos

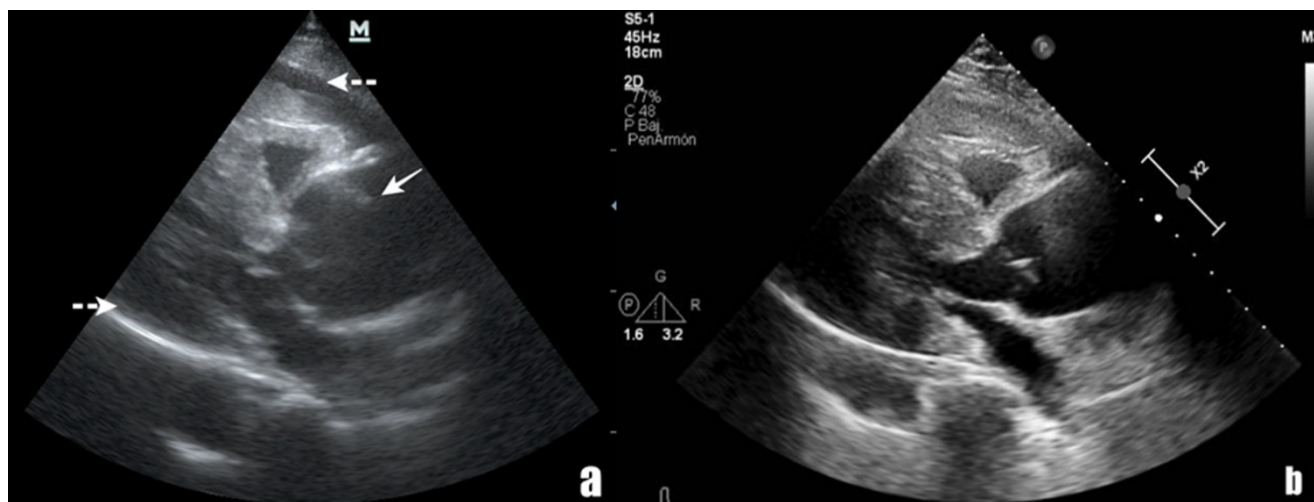
son fundamentales para mejorar la precisión diagnóstica en este grupo de operadores.<sup>4</sup>

## Caso

Paciente masculino de 57 años con antecedente de hipertensión arterial mal adherente a tratamiento, se ingresa al servicio de urgencia en institución de Cali-Valle del Cauca, Colombia. En la Clínica Imbanaco, centro de cuarto nivel, el programa de formación cuenta con 36 residentes que reciben entrenamiento continuo por especialistas con formación avanzada en POCUS.<sup>5</sup>

El paciente se presentó aproximadamente a las 2:00 AM con dolor torácico que había ido evolucionando en las últimas 2 horas, de inicio súbito y máxima intensidad, despertando al paciente. Tenía dolor retroesternal no irradiado, tipo opresivo y sensación de disnea. Al llegar a la sala de reanimación, presentaba taquicardia (frecuencia cardíaca de 125 latidos por minuto), taquipnea (frecuencia respiratoria de 32 respiraciones por minuto), agitación psicomotora y una evaluación del dolor de 10/10 en la escala VAS. Se observó cianosis central, distensión de la vena yugular de grado III y una distribución del flujo sanguíneo en forma de "edema en esclavina". La auscultación reveló ruidos cardíacos de baja intensidad sin soplos y sin estertores pulmonares. La saturación de oxígeno fluctuó alrededor del 90 % por oximetría de pulso, con signos de hipoperfusión distal, llenado capilar prolongado, pulsos distales débiles y presencia de hipotensión (presión arterial 72/45 mmHg).

El electrocardiograma inicial mostró taquicardia sinusal sin otros hallazgos patológicos. La evaluación mediante POCUS (Figura 1.a) realizada por residente en medicina de urgencias, evidenció aumento en el calibre de la raíz aórtica asociado a una imagen ecogénica lineal en relación con flap de disección en la cara anterior, adicionalmente se observó área anecoica rodeando el corazón disminuyendo su capacidad contráctil, correspondía con derrame pericárdico, estos hallazgos en conjunto fueron sugestivos de un colgajo de disección, cursando con shock obstructivo y taponamiento secun-



**Figura 1:** a) POCUS cardiovascular, realizado por un residente entrenado, vista paraesternal de eje largo, destacando la raíz aórtica con marcada dilatación. La flecha blanca sólida indica una imagen que sugiere un colgajo de disección aórtica, y la flecha blanca punteada indica derrame pericárdico. b) Ecocardiograma transtorácico oficial, realizado por un experto capacitado una hora posterior del POCUS, que muestra dilatación aórtica de 57 mm.

dario a la disección aórtica tipo A de Stanford.

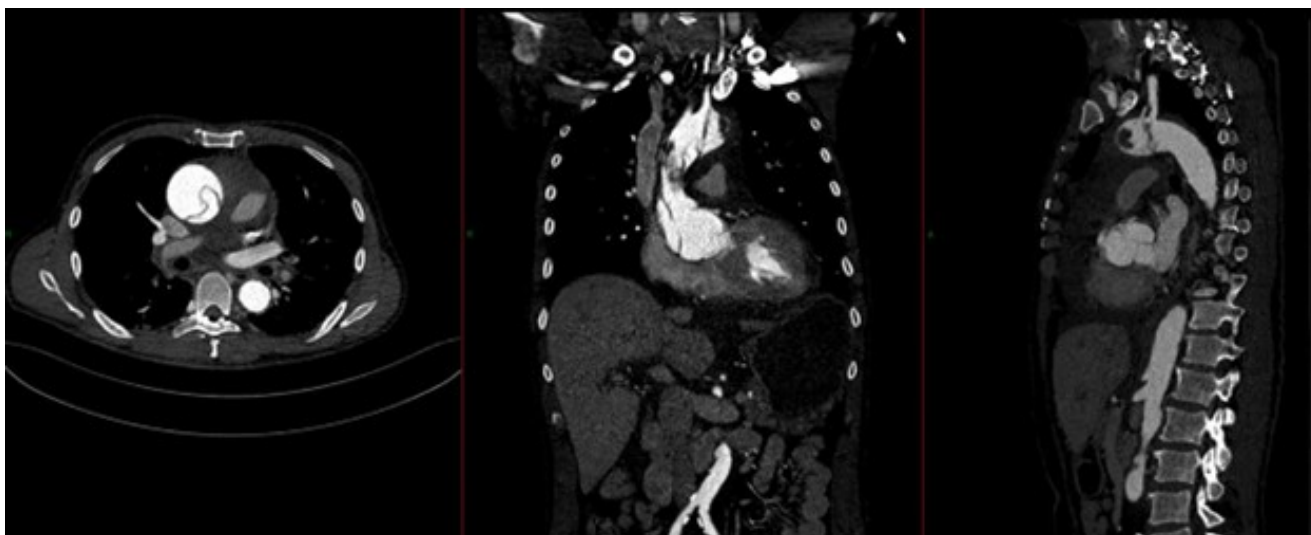
El soporte se inició siguiendo el protocolo ABCDE, requiriendo soporte dual vasopresor y ventilación mecánica invasiva, logrando una compensación parcial del estado clínico a la espera del manejo quirúrgico de emergencia. El grupo de cirugía cardiovascular solicitó un ecocardiograma formal (Figura 1.b), realizado a los aproximados 60 minutos después de ingreso, que corroboró hallazgos sugestivos de un aneurisma disecante de Stanford tipo A de la aorta ascendente, con derrame pericárdico severo y taponamiento, así como un ventrículo izquierdo pequeño con signos de bajo gasto y función sistólica preservada, pero con relajación ventricular prolongada. Ante respuesta favorable y compensación cardiovascular, se realizó una angiografía aórtica (Figura 2) para la planificación quirúrgica, que mostró dilatación de la raíz aórtica hasta 57 mm, un colgajo intimal que involucra la raíz y el arco aórtico, que se extiende hasta el origen de la arteria subclavia izquierda, y un trombo en el arco adherido a la pared anterior, de 34 mm de diámetro. No se observó extensión a la aorta descendente o abdominal inicialmente.

En las primeras 3 horas de atención se realizó una intervención quirúrgica urgente incluyendo la reparación y reconstrucción de la aorta ascendente y transversa, el reemplazo de la válvula aórtica por una prótesis biológica y el reimplante de los ostia coronarios bilaterales.

En el postoperatorio, el paciente ingresó a la unidad de cuidados intensivos, sedado, con soporte vasopresor e inotrópico, y monitoreo invasivo mediante cateterismo de la arteria pulmonar; durante su estancia presentó signos de shock hipovolémico sin claridad de etiología, se realizó un POCUS cardiovascular de seguimiento

(no disponible) como parte del estudio de la choque, en este se detectó un colgajo de disección en la aorta descendente que no se había observado en la angiografía inicial; por el motivo anteriormente mencionado y a pesar de la injuria renal aguda, se decide realizar una nueva angiografía torácica y abdominal (Figura 3), evidenciando una disección aórtica postoperatoria de Stanford tipo B, que involucraba toda la aorta torácica y abdominal, extendiéndose hasta el origen de la arteria iliaca común izquierda, así como la disección del tronco braquiocefálico, el tercio proximal de la arteria carótida común derecha y el origen de la arteria subclavia izquierda, manteniendo todos los troncos viscerales en la luz verdadera. Junto con la cirugía vascular, la cirugía cardiovascular y los cuidados intensivos cardiovasculares, se decidió el manejo médico.

Dentro de las complicaciones se evidenciaron repercusiones en la circulación del sistema nervioso central, revelando complicaciones vasculares con un accidente cerebrovascular subagudo que afectó bilateralmente las regiones anterior y posterior, con afectación motora solo en el miembro superior derecho, para lo cual únicamente requirió tratamiento médico. El paciente tuvo una estancia prolongada en la Unidad de Cuidados Intensivos por complicaciones infecciosas y delirio, permaneciendo en manejo activo durante 17 días. Finalmente, el paciente fue trasladado a las salas del hospital en estado frágil, con respiración espontánea a través de una traqueostomía. Después de 32 días de hospitalización, el paciente fue dado de alta.



**Figura 2:** Angiografía aórtica torácica: Dilatación de la raíz aórtica hasta 57 mm, colgajo intimal que compromete la raíz y el arco aórtico, que se extiende hasta el origen de la arteria subclavia izquierda, y trombo en el arco adherido a la pared anterior, de 34 mm de diámetro. No se observó extensión a la aorta descendente o abdominal.



**Figura 3:** Angiografía aórtica torácica y abdominal que muestra una disección aórtica que involucra toda la aorta torácica y abdominal descendente, extendiéndose hasta el origen de la arteria ilíaca común.

## Discusión

El síndrome aórtico agudo (SAA) representa una de las emergencias cardiovasculares más críticas en la sala de urgencias, con una mortalidad que aumenta hasta un 1-2% por cada hora de retraso en el diagnóstico y las respectivas intervenciones. En este contexto, el principal desafío clínico radica en la inespecificidad de los síntomas iniciales, que a menudo pueden llegar a mimetizar cuadros coronarios o pulmonares, dilatando el tiempo de acceso a imágenes diagnósticas avanzadas como la Angio-Tomografía Computarizada (Angiotac) o resonancia magnética nuclear y así el tratamiento<sup>2,3</sup> como pasa en muchos lugares distantes, frecuentemente en países en vía de desarrollo.

A pesar de que en los últimos cinco años solo se registra un caso reportado en la región mediante POCUS, el cual hace referencia a un paciente joven en Argentina con compromiso valvular detectado a la cabecera, estos antecedentes refuerzan que la sospecha clínica apoyada por ultrasonido es fundamental para el diagnóstico del SAA, independientemente del perfil de riesgo del paciente o la situación en la que se presente.<sup>4,5</sup>

En el contexto del shock indiferenciado, el POCUS ha demostrado ser una herramienta eficaz para orientar la etiología del compromiso hemodinámico, permitiendo diferenciar causas cardiogénicas, obstructivas, hipovolémicas y distributivas, lo cual resulta fundamental en la atención inicial del paciente crítico.<sup>7</sup> En este caso, la identificación temprana de un shock obstructivo secun-

dario a taponamiento cardíaco fue determinante para la activación del manejo quirúrgico urgente.

En nuestro caso, la utilización de la ecografía a pie de cama (POCUS) por parte de médicos residentes de medicina de emergencias fue el factor determinante para el éxito terapéutico. A diferencia del abordaje diagnóstico tradicional, que depende de la estabilidad del paciente para el traslado a la sala de tomografía, el POCUS permitió identificar signos directos e indirectos de disección aórtica tipo A de Stanford como el flap de íntima y la dilatación de la raíz aórtica de forma inmediata en la sala de reanimación.<sup>4,5</sup>

La literatura latinoamericana sobre el diagnóstico de la disección aórtica mediante ecografía a pie de cama es limitada. Existen reportes aislados que describen el uso de ecocardiografía para el diagnóstico de disección aórtica toracoabdominal, así como casos recientes diagnosticados mediante POCUS en servicios de urgencias, lo que resalta la relevancia y originalidad del presente caso en este contexto regional.<sup>8,9</sup>

## Conclusiones

La evaluación ecocardiográfica de cabecera permite la identificación precoz de una emergencia vascular en el servicio de urgencias, siendo un determinante en el desenlace del paciente al acortar los tiempos de atención y la toma de decisiones que puedan mejorar los desenlaces, si bien esta herramienta no es estandarizada de oro para el diagnóstico de SAA nos permite orientar un diagnóstico en un escenario con alta tasa de mortalidad y de difícil diagnóstico por lo inespecífico de su presentación. Como ya se dijo un manejo adecuado y oportuno que aumenta significativa la supervivencia y la formación ecocardiográfica en el contexto de POCUS dirigida a médicos generales, residentes y especialistas ha demostrado ser eficaz para mejorar la adquisición de imágenes diagnósticas, así como para identificar hallazgos patológicos relevantes en escenarios clínicos donde otras herramientas podrían no ser concluyentes.

## Referencias

1. Goldfinger JZ, Halperin JL, Marin ML, Stewart AS, Eagle KA, Fuster V. Thoracic aortic aneurysm and dissection. *J Am Coll Cardiol*. 2014;64(16):1725–1739. Available from: <https://doi.org/10.1016/j.jacc.2014.08.025>
2. Bautz B, Schneider JL. High-risk chief complaints I: chest pain—the big three. *Emerg Med Clin North Am*. 2020;38(2):453–498. Available from: <https://doi.org/10.1016/j.emc.2020.01.001>
3. Hackett A, Stuart J, Robinson DL. Thoracic aortic syndromes in the emergency department: recognition and management. *Emerg Med Pract*. 2021;23(12):1–28.
4. Baliga RR, Nienaber CA, Bossone E, et al. The role of imaging in aortic dissection and related syndromes. *JACC Cardiovasc Imaging*. 2014;7(4):406–424. Available from: <https://doi.org/10.1016/j.jcmg.2013.11.014>
5. Nazerian P, Mueller C, Vanni S, et al. Integration of transthoracic focused cardiac ultrasound in the diagnostic algorithm for suspected acute aortic syndromes. *Eur Heart J*. 2019;40(24):1952–1960. Available from: <https://doi.org/10.1093/eurheartj/ehz056>
6. Orgino H, Iida O, Akutsu K, et al. JCS/JSCVS/JATS/JSVS 2020 guideline on diagnosis and treatment of aortic aneurysm and aortic dissection. *Circ J*. 2023;87(10):1410–1621. Available from: <https://doi.org/10.1253/circj.CJ-22-0793>
7. Atkinson PR, Milne J, Diegelmann L, et al. Does point-of-care ultrasound improve clinical outcomes in ED patients with undifferentiated hypotension? *Ann Emerg Med*. 2018;72(4):478–489. Available from: <https://doi.org/10.1016/j.annemergmed.2018.04.002>
8. Torres AM, Rafael M, Rosales A, et al. Disección aórtica toracoabdominal. *Rev Cubana Cardiol Cir Cardiovasc*. 2012.
9. Cárdenas López V, Blanco P. Acute type A aortic dissection diagnosed by POCUS in a 29-year-old man. *POCUS J*. 2023;8(2):118–120. Available from: <https://doi.org/10.24908/pocus.v8i2.15969>